



# Akciğer Kanserinin Sağ Atriyum Metastazı: İki Olgu Nedeniyle

???

Nazan ÇİLEDAĞ<sup>1</sup>, Pelin DEMİR GÜMÜŞDAĞ<sup>1</sup>, Elif AKTAŞ<sup>1</sup>, Kemal ARDA<sup>1</sup>

<sup>1</sup> SB Dr. Abdurrahman Yurtarslan Ankara Onkoloji Eğitim ve Araştırma Hastanesi, Radyoloji Bölümü, ANKARA

---

## ÖZET

*Kalbin primer ve metastatik tümörleri oldukça nadir görülür. Atriyal tümör trombusu ani ölümlere yol açabileceği için tanısı ve tedavisi önem taşıyan klinik patolojidir. Bu sunumda atriyal metastaz saptanan iki akciğer kanseri olgusunu sunmayı amaçladık. Diğer uzak metastazların aksine sağ kalp tutulumu klinik olarak genellikle sessiz seyreden, ancak sol kalp tutulumu pulmoner emboli ve/veya triküspit obstrüksiyonu gibi nedenlerle ani ölümlere neden olabilen bir klinik tablodur. Bu yüzden hastaların değerlendirilmesi, tedavi planlanması ve prognoz belirleme açısından önem taşımaktadır.*

**Anahtar Kelimeler:** ???.

## SUMMARY

*Both primary and metastatic tumors of the heart are rare and might undergo surgical intervention to relieve or prevent possible complications. We have reported two cases with primary lung cancer with invasion into the atrium. Involvement of the right heart is usually clinically silent. In contrast, involvement of the left heart is a clinic entity which may cause death due to pulmonary embolus or tricuspid obstruction. Therefore imaging such patients is important for the management and the prognoses.*

**Key Words:** ???.

## GİRİŞ

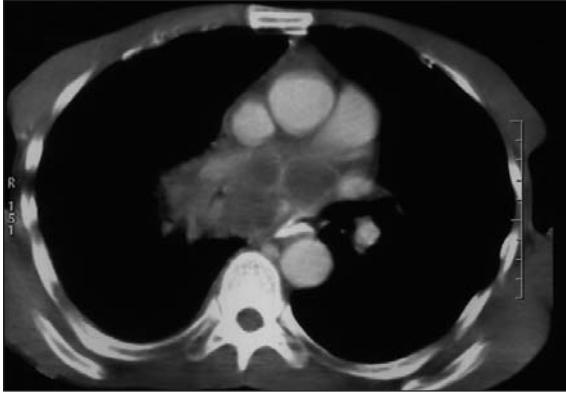Kalbin primer ve metastatik tümörleri nadir olup tanı ve cerrahi uygulamalar ile olası komplikasyonlar önlenabilir (1-4). Atriyal tümör trombusu ani ölümlere yol açabileceği için tanısı ve tedavisi önem taşıyan klinik patolojidir.

Az diferansiye akciğer karsinom olgularında kardiyak metastaz nadiren bildirilmiştir (4). Yüksek mortalite ve morbidite riskine sahip sağ atriyal tümöral metastaz saptanan iki olgunun görüntüleme bulgularını sunmayı amaçladık.

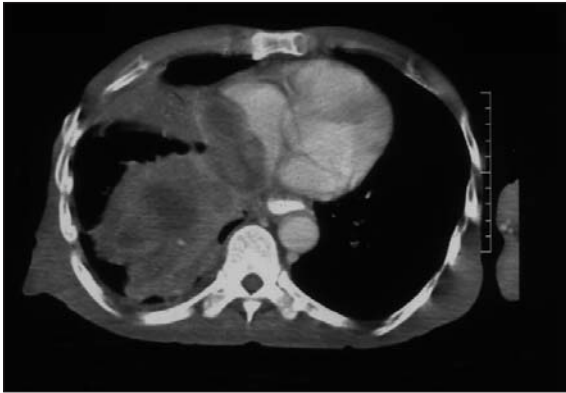
## OLGU SUNUMLARI

### Olgu 1

Elli üç yaşında erkek hasta kilo kaybı, öksürük şikayeti ile hastanemize başvurdu. Postero-anterior akciğer grafisinde sağ hiler dolgunluk saptandı. Yapılan toraks bilgisayarlı tomografi (BT) değerlendirmesinde sağ hiler bölgeden karınaya uzanan 9 x 8 cm boyutunda, düzensiz spiküle konturlu, heterojen hipodens yumuşak doku dansitesinde kitle lezyonu görüldü (Resim 1). Kitle lezyonu ile özefagus arası yağ planları seçilememekteydi. Sağ atriyum boyutları artmış olup,



**Resim 1.** Kontrastlı torakal BT kesitinde sağ hiler bölgeden karınaya uzanan 9 x 8 cm boyutunda, düzensiz spiküle konturlu, heterojen hipodens, heterojen kontrastlanan kitle lezyonu.

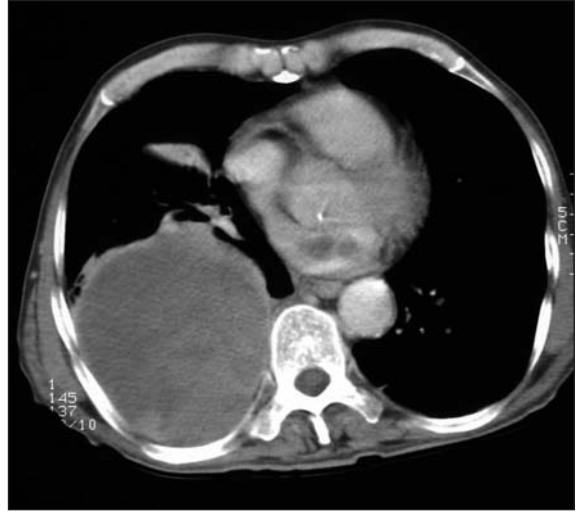


**Resim 2.** Sağ atriyum boyutları artmış olup, sağ atriyum içerisinde atriyumu tümüyle dolduran hipodens kitle lezyonu.

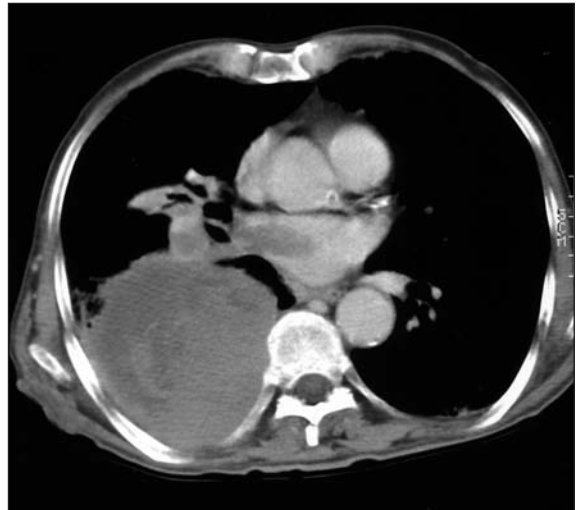içerisinde atriyumu tümüyle dolduran hipodens kitle lezyonu saptandı (Resim 2). Ekokardiyografi (EKO) değerlendirmede sağ atriyumu tümüyle dolduran tümöral kitle lezyonu görüldü. Anjiyografik değerlendirmede tümöral trombüs materyali içerisinde alınan biyopsi sonucu epidermoid kanser metastaz tanısı kondu.

## Olgu 2

Yetmiş beş yaşında erkek hasta, öksürük, halsizlik şikayetiyle hastanemize başvurdu. Yapılan akciğer grafisinde sağ akciğer alt zonu dolduran düzensiz sınırlı dansite artışı görüldü. Toraks BT incelemesinde sağ akciğer alt lobu dolduran 13 x 12 cm boyutunda lobule konturlu heterojen hipodens, heterojen kontrastlanan kitle lezyonu ve sağ atriyum içerisinde 2.5 x 1.5 cm boyutunda lobule konturlu hipodens lezyon saptandı (Resim 3). Sağ pulmoner ven içerisinde hipodens nodüler tümöral trombüs izlendi (Resim 4). EKO değerlendirmede sağ atriyum içerisinde 2.5 cm



**Resim 3.** Kontrastlı torakal BT kesitinde sağ akciğer alt lobu dolduran düzensiz, lobule konturlu heterojen hipodens, heterojen kontrastlanan kitle lezyonu ve sağ atriyum içerisinde 2.5 x 1.5 cm boyutunda lobule konturlu hipodens lezyonu.



**Resim 4.** Sağ pulmoner ven içerisinde hipodens nodüler tümöral trombüs.

çapında hipoekoik lezyon saptanan olgunun anjiyografik değerlendirmesinde sağ atriyum içerisine epidermoid kanser metastazı kanısına varıldı. Hastanın genel durumunun girişime imkan vermemesi nedeniyle biyopsi yapılamadı.

## TARTIŞMA

Kardiyak metastazların büyük bölümü otopsi sırasında saptanır (4,7,11). Kardiyak metastazın ölüm öncesi tanısı oldukça nadir olup, kardiyak metastaz saptanan olgularda uygulanacak cerrahi girişimler ile gelişebilecek komplikasyonlar ve mortalite azaltılabilir (4,12-17).

Cerrahi uygulamalar yerine radyoterapi ve kemo-terapi uygulanan olgularda yaşam süresi oldukça düşük olarak bildirilmektedir (3,7).

Akciğer kanseri, lenfoma, meme karsinomu, lösemi, gastrik kanser ve melanoma en sık kardiyak metastaz görülen neoplazmlardır (2). Akciğer karsinom olgularının %25'inde otopsi sırasında kardiyak metastaz saptanmıştır (5).

Kalbe lenfatik ve hematojen yolla metastaz görülebilmekle birlikte en sık metastaz paterni lenfatik yoldur (6).

Sağ kalp tutulumu sol kalbe göre daha sık görülür. Sağ kalp tutulumu klinik olarak genellikle sessiz, asemptomatik olup, sol kalp tutulumu dispne, pulmoner venöz obstrüksiyona sekonder pulmoner konjesyon ile ilişkili sistemik ve pulmoner emboli veya senkop, ani ölüm ile prezente olabilecek klinik bir tablodur (3,7). Bu yönden hastaların değerlendirilmesi, tedavi planlanması ve prognoz belirleme açısından önem taşımaktadır.

EKO (transtorasik veya transözefageal), kontrastlı toraks BT, magnetik rezonans görüntüleme veya anjiyografi ile intrakardiyak metastaz tanısı konabilir (3,7-10).

Transözefageal EKO kardiyak metastazlı olgularda pulmoner ven veya sol atriyum invazyonunun değerlendirilmesinde en üstün değerlendirme yöntemi olarak kabul edilmekle birlikte, kolon karsinomlu bir olgu sunumunda transtorasik EKO normal olarak değerlendirilmesine rağmen yapılan kontrastlı torakal BT değerlendirmede sol atriyal ve mediastinal metastaz tanısı konmuştur (7,9).

Torakal BT değerlendirme akciğer karsinomunda pulmoner kitlelerin değerlendirmesinin yanı sıra kardiyak metastaz tanısında da değerlidir. Kardiyak metastaz saptanan olgularda uygulanan cerrahi girişimler ile hastanın prognozuna önemli katkılar sağlanabilir.

## KAYNAKLAR

1. Tsai MS, Ko P, Shih JY, et al. Case 1. Favorable outcome of a patient with cardiac invasion from non-small-cell lung carcinoma. *Journal of Clinical Oncology* 2004;22:2740-2.
2. Smith C. Tumors of the heart. *Arch Pathol Lab Med* 1986; 110:371-4.
3. Vallot F, Berghmans T, Delhaye F, et al. Electrocardiographic manifestations of heart metastasis from a primary lung cancer. *Support Care Cancer* 2001;9:275-7.
4. Mazzoccoli G, Carughi S, La Viola M, et al. Cardiac metastasis of poorly differentiated adenocarcinoma of unknown primary site. *Ital Heart J* 2002;3:1112-6.
5. Strauss BL, Matthews MJ, Cohen NM, et al. Cardiac metastasis in lung cancer. *Chest* 1977;71:607-11.
6. Tamura A, Matsubara O, Yoshimura N, et al. Cardiac metastasis of lung cancer: A study of metastatic pathways and clinical manifestations. *Cancer* 1992;70:437-42.
7. Zissin R, Shapiro-Feinberg M, Rachmani R, et al. Lung metastasis invading the left atrium-CT diagnosis. *Br J Radiol* 1999;72:1211-2.
8. Lynch M, Balk MA, Lee RB, et al. Role of transeophageal echocardiography in the management of patients with bronchogenic carcinoma invading the left atrium. *Am J Cardiol* 1995;76:1101-2.
9. Lee TM, Chen MF, Liau CS, et al. Role of transeophageal echocardiography in the management of metastatic tumors invading the left atrium. *Cardiology* 1997;88:214-7.
10. Kishore RA, Desai N, Nayak G. Choriocarcinoma presenting as intracavitary tumor in the left atrium. *Int J Cardiol* 1992;35:405-7.
11. Abraham KP, Reddy V, Gattuso P. Neoplasms metastatic to the heart: Review of 3314 consecutive autopsies. *Am J Cardiovasc Pathol* 1990;3:195-8.
12. Masaki N, Hayashi S, Maruyama T, et al. Marked clinical improvement in patients with hepatocellular carcinoma by surgical removal of extended tumor mass in right atrium and pulmonary arteries. *Cancer Chemother Pharmacol* 1994;33: 7-11.
13. Inoue H, Shimokawa S, Iguro Y, et al. Involvement of the right atrium by malignant lymphoma as a cause of right cardiac failure: Report of a case. *Surg Today* 2000;30:394-6.
14. Vargas-Barron J, Keirns C, Barragan-Garcia R, et al. Intracardiac extension of malignant uterine tumors: Echocardiographic detection and successful surgical resection. *J Thorac Cardiovasc Surg* 1990;99:1099-103.
15. Glock Y, Herreros J, Duboucher C, et al. Cardiac tumor mass: Diagnostic and therapeutic approach-Apropos of 46 cases. *Ann Chir* 1990;44:85-9.
16. Akcentin Z, Schafhauser W, Kuhn R, et al. Interdisciplinary surgical therapy of renal tumors with intracardiac tumor thrombi. *Urologe A* 1996;35:115-9.
17. Sohn JW, Yoon YM, Lee MH, et al. Right atrial mass associated with hepatoma: 2 case reports. *Korean J Intern Med* 1994;9:116-9.